


**Καλοήθης  
υπερπλασία προστάτη  
Άτλαντας με εικόνες**

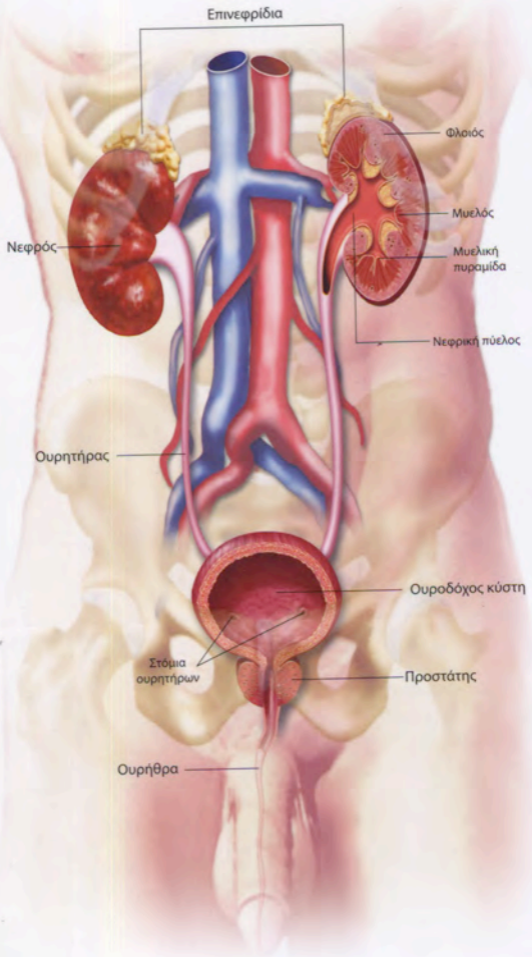


**Η Καλοήθης Υπερπλασία  
του Προστάτη  
σε επεξηγηματικές εικόνες**

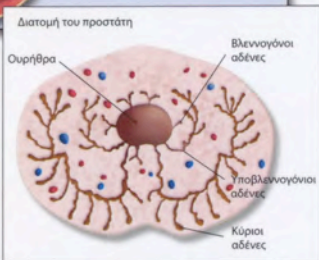
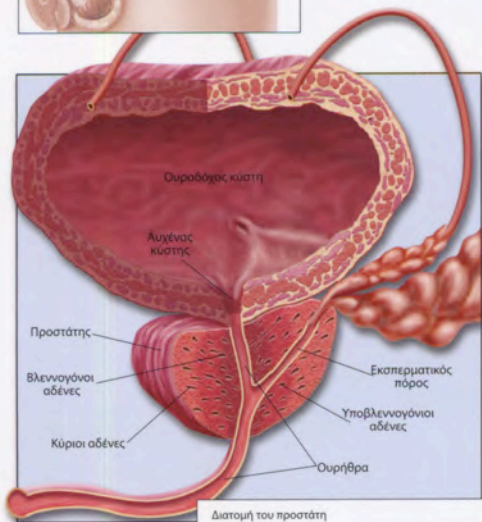
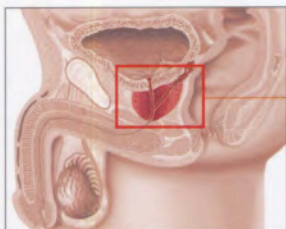


**Pierre Fabre**  
Farmaka

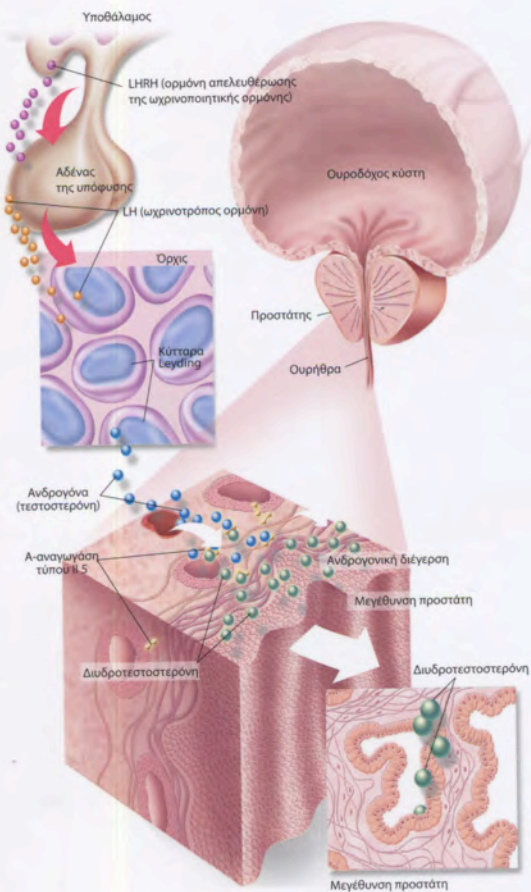
# Ουρογεννητικό σύστημα



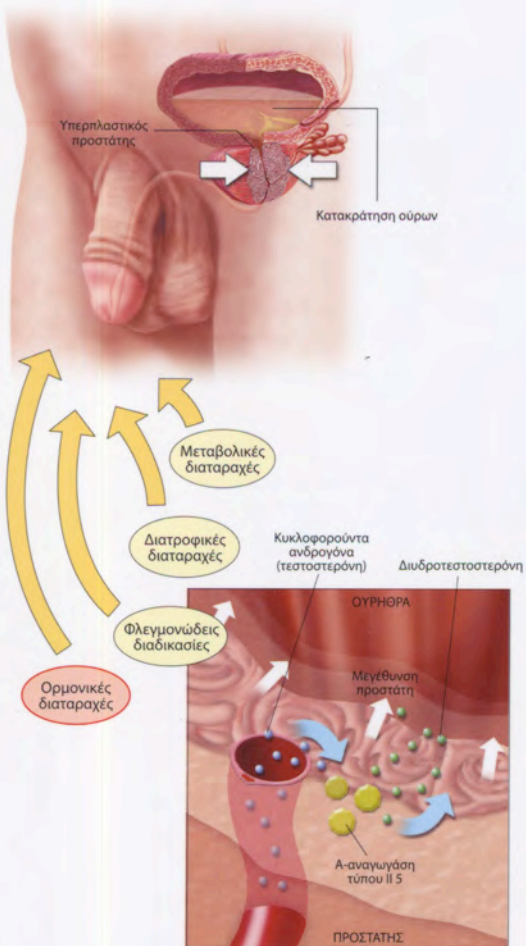
# Προστάτης, θέση και δομή



# Φυσιολογία προστάτη

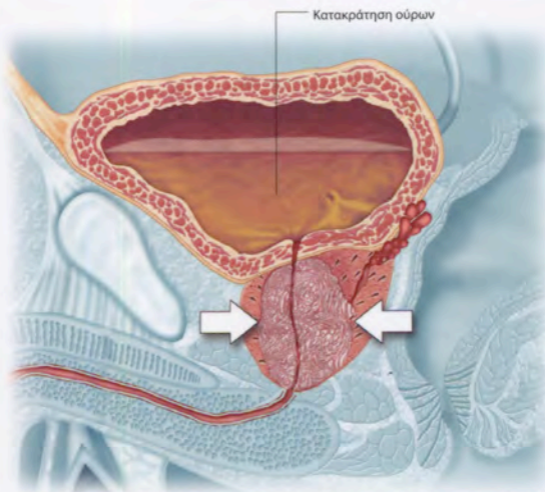


# Καλοήθης υπερπλασία προστάτη

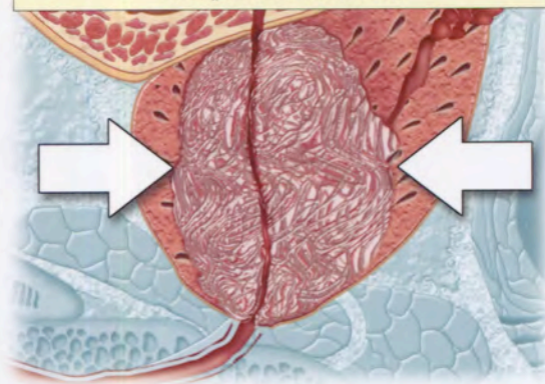


# Κλινικές εκδηλώσεις I

## Αποφρακτικά συμπτώματα



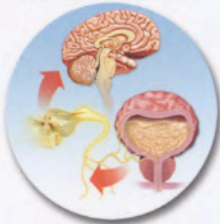- Καθυστέρηση στην ούρηση
- Αδύναμη και ελαχιστοποιημένη ροή ούρων
- Σταγόνες μετά την κένωση
- Αίσθημα ατελούς κένωσης κύστης



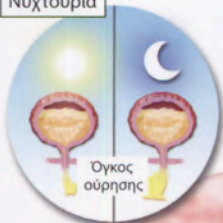# Κλινικές εκδηλώσεις II

## Ερεθιστικά συμπτώματα

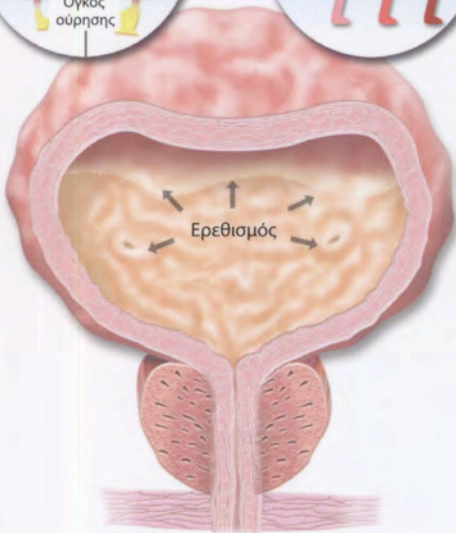
Έπειξη για ούρηση



Νυχτουρία

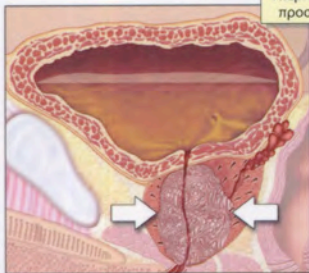


Συχνότητα



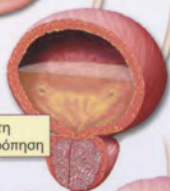# Επιπλοκές καλοήθους υπερπλασίας προστάτη

Υπερπλασία προστάτη

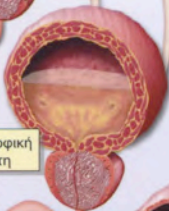

Ουρήθρα

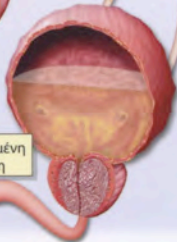Κύστη με αντιρρόπηση



Υπερτροφική κύστη



Διατεταμένη κύστη

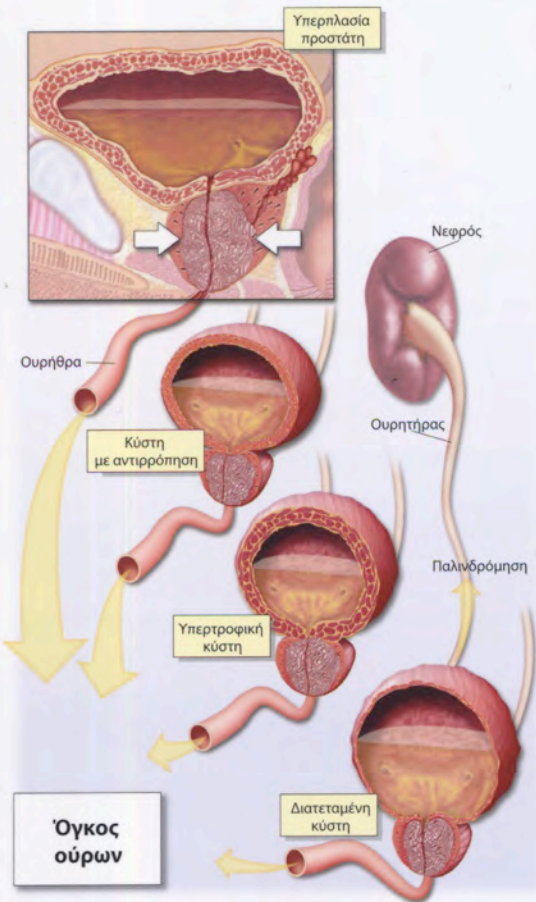


Όγκος ούρων

Νεφρός

Ουρητήρας

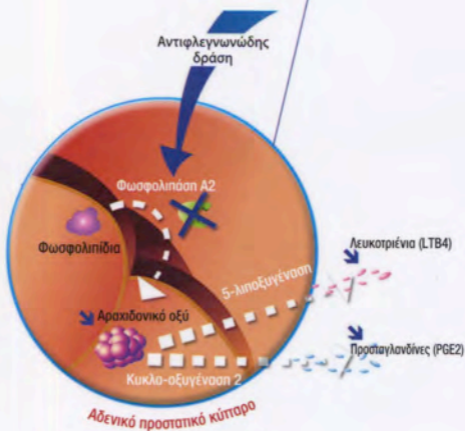
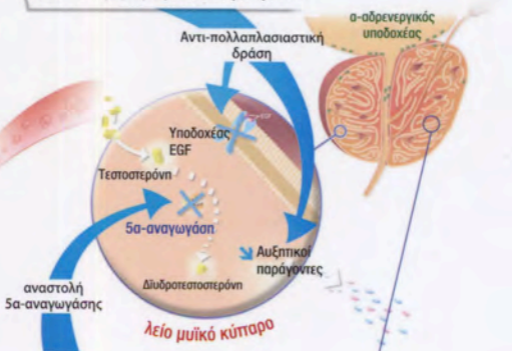
Παλινδρόμηση





# Θεραπεία καλοήθους υπερπλασίας προστάτη

Καθυστέρηση της εξέλιξης της ΚΥΠ



# Διαφορική διάγνωση με τον καρκίνο του προστάτη

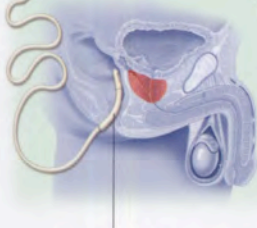
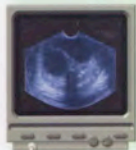## Δακτυλική διορθική εξέταση

Αξιολόγηση των χαρακτηριστικών  
του προστάτη

Προστάτης

- Μέγεθος
- Σύσταση
- Παρουσία βλαβών

## Διουρηθρικό υπερηχογράφημα



Μεταγωγέας σήματος

Φυσιολογική  
τιμή  
0-4 mg/ml

## Ειδικό προστατικό αντιγόνο

	Επίπεδα ειδικού προστατικού αντιγόνου (PSA) mg/ml	Πιθανότητα καρκίνου του προστάτη %
Φυσιολογική δακτυλική διορθική εξέταση	0 - 2,4	Αβέβαιη
	2,5 - 4,0	12 - 23
	4,1 - 10,0	25
	> 10,0	50